# ÜBER DIE
# CHEILOPLASTIK.

## DAS ABBE'SCHE VERFAHREN

INAUGURAL-DISSERTATION
ZUR ERLANGUNG DER DOKTORWÜRDE
IN DER GESAMTEN MEDIZIN
VERFASST UND EINER HOHEN MEDIZINISCHEN FAKULTÄT
DER BAYERISCHEN LUDWIG-MAXIMILIANS-UNIVERSITÄT
ZU MÜNCHEN

VORGELEGT VON

RAUL BLANCO CERVANTES
AUS SAN JOSÉ DE COSTA RICA

MÜNCHEN 1928

DRUCK DER SALESIANISCHEN OFFIZIN.

# ÜBER DIE
# CHEILOPLASTIK.

## DAS ABBE'SCHE VERFAHREN

INAUGURAL-DISSERTATION
ZUR ERLANGUNG DER DOKTORWÜRDE
IN DER GESAMTEN MEDIZIN
VERFASST UND EINER HOHEN MEDIZINISCHEN FAKULTÄT
DER BAYERISCHEN LUDWIG-MAXIMILIANS-UNIVERSITÄT
ZU MÜNCHEN

VORGELEGT VON

RAUL BLANCO CERVANTES
AUS SAN JOSÉ DE COSTA RICA

MÜNCHEN 1928

DRUCK DER SALESIANISCHEN OFFIZIN.

BIBLIOTHEEK
RIJKS
UNIV.
LEIDEN

*Meinen lieben Eltern in Dankbarkeit gewidmet!*

## *Historisches über die Cheiloplastik.*

Die Chirurgen aller Zeiten haben sich als besondere Aufgabe gestellt immer bessere, dem Stand und Fortschritte der Technik und Wundbehandlung entsprechende Methoden für die Wiederherstellung von verstümmelten Lippen zu ersinnen, wie sie nach chirurgischen Eingriffen, destruktiven Prozessen, Verletzungen aller Art entstehen. Schon Celsus (30 v. Chr. bis 45 n. Chr.) versuchte bei kleinen Defekten der Lippen die vorher beweglich gemachten Defekträndер heranzuziehen, um auf diese Weise die Verstümmelung zu decken. E. Zeis[1] in seinem ausgezeichneten Werk über die Literatur und Geschichte der plastischen Chirurgie weist uns auf die ältesten Methoden der Wiederherstellungschirurgie hin, nämlich die der alten Inder und der Italiener des XVI. Jahrhunderts. Beide sind ursprünglich zur Wiederherstellung von abgeschlagenen Nasen angewendet worden. Die ersten nahmen gestielte Hautlappen aus der unmittelbaren Umgebung des Defektes und durch Drehung des Lappens versuchten sie den Defekt zu decken. Nach Lexer[2] ist der Engländer Carpue der erste, der durch seine Schrift im Jahre 1816 die indische Methode bekannt gemacht hat. In Deutschland ist das Verfahren im Jahre 1819 durch v. Gräfe verbessert und angewendet worden. Auch Dieffenbach und v. Langenbeck verbesserten das Verfahren grundsätzlich, so, daß neue, nach ihnen genannte Methoden entstanden sind. Darüber wird später berichtet.

Die Italiener nahmen breite, gestielte Ersatzlappen aus entfernteren Stellen des Körpers, z. B. Ober- und Unterarm, Hand usw. Die Methode ist zuerst von einem Chirurgen namens Branca in Catania auf Sizilien geübt worden, und nach Berichten von Zeis, Petersen[3] und Lexer hat der italienische Chirurg Tagliacozza (1546 bis 1599) durch eine seiner Schriften „De chirurgia curtorum per insitionem" die Methode weit bekannt gemacht. Es ist auch wieder das Verdienst v. Gräfe, daß diese Methode in Deutschland im Jahre 1819 bekannt geworden ist und so häufig angewendet wurde, daß man bereits schon

von einer deutschen Methode sprach, da v. Gräfe sie besonders ausgebildet hatte.

Delpech (1772 bis 1832) und Lallemande (1790 bis 1853) benützten, nach italienischem Muster, gestielte Lappen aus dem Hals zur Bildung künstlicher Lippen. Der erste verdoppelte dei Hautlappen und verwendete sie so zum Ersatze der Schleimhaut. Diese Versuche mißglückten, da die Ernährung des transplantierten Lappens nicht ausreichend war. Mehr Erfolg versprach die Plastik Choparts (1743 bis 1795) der Unterlippe: Von den Mundwinkeln aus und zu beiden Seiten des Geschwürs machte er einen senkrechten Schnitt bis in die Regio Subhyoidea hinein, entfernte das Geschwür durch einen mit dem Lippenrot parallelen Schnitt, präparierte die Unterlage des Lappens ab und nähte ihn nach dem Hinaufziehen bis in die Höhe des Mundwinkels.[4] Er machte keine Umsäumung mit Schleimhaut an dem neuen Lippenrand; dieser schrumpfte bald zusammen, so daß der Mund nicht ganz geschlossen werden konnte und der Speichel fortwährend nach außen floß, besonders beim Essen und Sprechen. Das Aussehen des Patienten war wegen der Lappenschrumpfung auch kein befriedigendes. Dies ergab Veranlassung für die Entstehung von sehr zahlreichen neuen Methoden, die aber zum Teil ebenfalls versagten. Das Rouxsche Verfahren kann als eine Modifikation des von Chopart angesehen werden. Die Unvollkommenheit war auch hier der Mangel einer Schleimhautumsäumung am Lippenrand. Über die Zeitspanne von Chopart bis zum Erscheinen von Dieffenbachs genialer Plastik (1834) schreibt Lexer[2a]: „Es gingen dennoch nur wenige Methoden denjenigen Operationen voraus, welche im Anschluß an Dieffenbachs Verfahren der Blepharoplastik durch seitliche Verschiebung bei den Defekten der Unterlippe in Anwendung kommen."

Bruns berichtet im Jahre 1859, daß für die Cheiloplastik 50 verschiedene Methoden angegeben waren. Heute, nach Mitteilungen von W. Rosenthal[5] sind es bis zu 75 Methoden, die für diese Plastik empfohlen worden sind. Es befinden sich darunter die schwierigsten plastischen Operationen, die aber zum Teil ein sehr gutes praktisch-ästhetisches Resultat zeitigten. Darüber berichtet Esser[6]: „Die Ästhetik nimmt eine so hervorragende Stelle bei diesen Gesichtsoperationen ein, daß sie deren praktischen sozialen Grund vollkommen beherrscht.

Jeder, der mit vielen verunstalteten Patienten zu sprechen Gelegenheit hat, weiß, wie eine schwere Verstümmelung vor allem das psychische Denken der Betreffenden beeinflußt." Nach Ansicht desselben Autors werden sehr viele Gesichtsplastiken, ohne den Schönheitssinn zu berücksichtigen, vorgenommen; viele Chirurgen beschäftigen sich nur mit dem Gedanken, auf welche Weise man am leichtesten und sichersten den Defekt schließen kann.

Die Umgebung des Mundes wegen ihrer Elastizität und lockeren Fixation an entfernteren Knochenstellen bietet Gelegenheit zur Entstehung einer großen Anzahl von Operationsmethoden, die man nicht alle als gleichwertig betrachten darf. Manche von diesen Methoden kann gute Hilfe leisten, keine aber befriedigt vollkommen (Esser).[7] A. Hochenegg[4] schreibt: „Aber auch die neueste Zeit schafft noch neue Methoden, die durch ihre Kühnheit erweisen, was durch die moderne Technik und die bekannten Kautelen gegen Wundkrankheiten alles gewagt werden kann." An diese sind die Namen von Maas, Esser, Lexer, Jaesche usw. geknüpft.

Die wichtigsten bis heute bekannten und bewährtesten Methoden werde ich vor Erläuterung des Abbeschen Verfahrens hier kurz schildern. Von der Deckung von leichten Defekten wird hier nicht die Rede sein, da sie sich unter Lockerung und Anziehen der Wundränder meist mittels direkter Naht schließen lassen.

Die Deckung von Lippendefekten durch Zug der benachbarten Weichteile ist schon von Celsus geübt worden. Später hat die französische Chirurgie diese Methode verbessert und erweitert; besonders ist sie von Malgaine (Petersen, S. 9/10) für die Cheiloplastik der Unterlippe angewendet worden.

Von denjenigen Methoden, die die Ersatzlappen aus der Umgebung entnehmen, unterscheidet man:

I. Lappensbildung aus der nächsten Umgebung,

II. solche aus der weiteren Umgebung (Ferne).

# I.

Morgagne (1829) verwendete zur Deckung von vollkommenen Defekten der Unterlippe sogenannte „Brückenlappen" aus der Umgebung und empfahl, wenn diese keine Schleimhaut besassen, eine spätere Umsäumung der künstlichen Lippe mit Schleimhaut aus der Nachbarschaft. Auch Imbert[8] beschrieb ein ähnliches Verfahren. Er machte die Brücke bei der Deckung, beziehungsweise Herstellung der Unterlippe nach Karzinom-Operationen, aus der Kinnhaut mit Verwendung ihrer inneren Schleimhaut.

Diese Methoden hatten leider sehr oft Nekrose des transplantierten Lappens zur Folge, da die Ernährung durch die Art der Transplantation litt. Auch die künstlich geformte Lippe, fast nur aus Hautlappen gebildet, schrumpfte bald unter Entstellung ein und konnte die Funktion der normalen Lippe nicht ersetzen. Andere Nachteile der Bekleidung von Lippendefekten mit Hautlappen ohne Schleimhaut sind die Verwachsungen, die mit dem Kiefer zustande kommen.

Dieffenbach, (Siehe Skizze Nr. 1 im Anhang.) dessen Methode von Maas[9] und Lexer[10] bedeutend verbessert wurde, zeigte mit seiner Cheiloplastik im Jahre 1834 einen neuen Weg für die Wiederherstellung der Unterlippe. Sein Prinzip war die Gewinnung von Lappen aus der ganzen Dicke der Wange, ihre Verpflanzung in den Lippendefekt und Umsäumung mit Schleimhaut der Wange. Er beschreibt einen Fall (Chir. Erfahr. Abt. 3 u. 4, Fall 5, S. 101), wo ein Karzinom die Unterlippe vom Mundwinkel an bis zum Kinn hinab zerstört hatte. Nach Entfernung des Geschwürs hat er den Defekt mit einem Lappen aus der anscheinend sehr reichlich entwickelten Oberlippe bedeckt. Dieser ist der erste beschriebene Fall, in welchem die künstliche Lippe den roten Lippensaum aus der gesunden erhalten hat. Diese Umsäumung mit Lippenrot ist nach Maas das Hauptziel des Verfahrens. Keine andere Umsäumung mit Schleimhaut gibt bessere Erfolge als die Umsäumung mit dem roten Lippensaum der gesunden Lippe. Auch die kosmetischen Resultate sind gut.

Wie Dieffenbach hat v. Langenbeck[11] auf diese Umsäumung großen Wert gelegt und selbst ein Verfahren angegeben, bei dem versucht

wird durch Verziehung des von seiner Unterlage freipräparierten Lippensaumlappens aus der gesunden Lippe, die künstlich gemachte zu umsäumen „eine Umsäumung, die dauernd rot bleibt, im Gegensatz der gewöhnlich gebrauchten Schleimhautumsäumung (mit Lappen aus der Wangenschleimhaut), die sehr bald erblaßt." Dieses Verfahren hat nun den Nachteil, daß bei alten Leuten, nach Angabe von Lexer,[10] der transplantierte Lippensaumlappen sehr leicht nekrotisch wird.

Diese Lippensaumverziehung wendet man mit Erfolg an bei der Dieffenbachschen und v. Langenbeckschen Cheiloplastik. Für die erste hat Jaesche eine Modifikation angegeben (Jaesche's Bogenschnitt — Grundr. d. Chir. von C. Hüter, Bd. I, Spez. Teil, S. 82), die heute am häufigsten bei vollkommenen Unterlippendefekten geübt wird ohne Berücksichtigung der Mundwinkel und Kosmetik der Wange, anstatt der ursprünglichen Plastik.

Wo es möglich ist, wird der Defekt dreieckig gemacht, mit dem Scheitelwinkel am Kinn (siehe Skizze Nr. 2 im Anhang). Von den beiden Mundwinkeln aus wird jederseits ein bogenförmiger Entspannungsschnitt (a und b) gegen den Kieferwinkel geführt und die untere Wangenhaut so mobilisiert, daß der dreieckige Defekt durch Naht in der Mittellinie geschlossen werden kann. Die „verzogenen Ränder der Entspannungsschnitte" werden auch durch Nähte vereinigt. Für die Umsäumung der auf diese Weise geformten Unterlippe hat Jaesche, von beiden Mundwinkeln aus lateralwärts, zwei kleine (A und B) für die Umsäumung der Lippe ausreichende viereckige Wangenschleimhautlappen auf beiden Entspannungschnitten zurückgelassen, die nach der Deckung des Defektes mit der äußeren Haut sorgfältig durch Naht vereinigt werden. Nach der Ansicht von C. Hüter ist diese Schnittführung sehr verletzend. (Siehe Skizze Nr. 2.)

v. Langenbeck machte bei vollkommenen Defekten der Unterlippe unter dieser (siehe Skizze Nr. 3) einen zungenförmigen, an der Seite gestielten Hautlappen (A), der am oberen Rand (b) Mundschleimhaut besitzt. Der Lappen wird mundwärts über den „Sporn" (B) mobilisiert, so, daß der Rand (a) bei (a,) zu liegen kommt. Die Schleimhaut des Randes (b) wird mit der äußeren Haut genäht; auf diese Weise erhält die neue Unterlippe ihre Umsäumung. Der Sporn (B) verhindert

das Herunterhängen der neu geformten Lippe. Dieses Verfahren hat Lexer in der neueren Zeit verbessert[12] und mit Erfolg bei unvollständigen Defekten der Unterlippe angewandt, so daß man mit Recht von einem Lexerschen Verfahren spricht. Die Ernährung des Lappens ist hier vollkommener und die Umsäumung der Lippen läßt sich sicherer herstellen. Die Methoden von Blasius und Buchanan sind nur Modifikationen des Dieffenbachschen Verfahrens.[4]

Für vollständige, viereckige Defekte der Unterlippe gab von Bruns ein Verfahren an: Man bildet „seitlich von den Mundwinkeln (siehe Skizze Nr. 4) aus der ganzen Dicke der Wangen zwei viereckige Lappen (A und B), welche bis an die Nasenflügel heranreichen und an ihrer unten neben dem Defekt befindlichen Basis gedreht in diesen eingenäht werden." Die nötige Schleimhaut für die Umsäumung wird aus der Wangenschleimhaut entnommen. Die großen Nachteile des Verfahrens sind nicht zu übersehen: Anatomisch entsteht eine völlige Verlagerung der nicht wieder ersetzbaren Mundwinkel, die Mimik des Mundes, bzw. des Gesichtes leidet sehr, die normale Funktion des Mundes wird außerordentlich beeinträchtigt, auch das Mienenspiel um den Mund geht fast ganz verloren.

Die Estlandersche Methode,[14] die zur Deckung von Defekten der Unterlippe angegeben ist, wird dort angewendet, wo ein seitlicher dreieckiger Defekt der Unterlippe gedeckt werden muß. Man schneidet den (siehe Skizze Nr. 5, I) Ersatzlappen aus der Oberlippe über dem Mundwinkel, die Basis unten am Lippenrot; dann wird er in den Defekt seitlich nach abwärts gedreht und eingenäht. (Skizze Nr. 5, II.) König[15] ist der Ansicht, daß die Estlandersche Methode über der Dieffenbachschen steht. Er schreibt: „Alle Seitenverschiebungen, und dazu gehört auch die altbekannte bogenförmige Lappenbildung, die durch Rotation um den Fußpunkt des Lappens den Defekt ausfüllt, sind irgendwo gezwungen und machen Verziehung.

Insofern ist die Estlandersche Plastik allen Lappenbildungen aus der Ferne überlegen, aus der Stirn, der Wange, der Armhaut, welche in mehr oder weniger unähnlicher Weise die verloren gegangenen Innenteile durch Aufpflanzen von Schleimhaut oder gar durch Haut zu ersetzen suchen." Sie hinterläßt weniger Narben und Verziehungen wie die von Dieffenbach, hat aber auch große Nachteile, vor allem

die starke Drehung des Lappens nach abwärts, wodurch seine Ernährung leicht leiden kann.

Ein weiterer Nachteil des Verfahrens ist auch die Verlagerung und Drehung des Mundwinkels nach abwärts, insoferne als dadurch unnatürliche und unschöne Formen des Mundes entstehen (Lexer). Maas berichtet darüber folgendes: „Dieses Verfahren mangelt wie die vorigen (Dieffenbach, v. Bruns usw.) an etwas: Sie zerstören den Mundwinkel und damit die Mimik des Mundes; in vielen Fällen ist das vollständige Zuschließen des Mundes unmöglich und bilden sich nicht wenige Verzerrungen und weitere unschöne Formen des Mundes." Lexer[10] betont diese unschönen Verzerrungen des Mundes, die an der operierten Seite zurückbleiben. Maas empfiehlt das Verfahren nur dort anzuwenden, wo auch der Mundwinkel mit in den zu deckenden Defekt hereinfällt.

Schulten[16] gab ein Verfahren der Lippenumsäumung bzw. Wiederherstellung der verstümmelten Unterlippe an, welches Lexer[2a] als eine Ergänzung des von Estlander bezeichnet. Bei diesem Verfahren wird die Verkürzung der Lippe an der operierten Seite vermieden: Nach der Deckung, ohne Umsäumung, eines vollständigen Unterlippendefektes schneidet man aus der Innenseite und aus dem Rand der Oberlippe einen 1 bis $1^1/_2$ cm breiten, die A. coronaria enthaltenden brückenförmigen Schleimhautmuskellappen, der an beiden Enden (Mundwinkeln) gestielt ist. Der Lappen wird auf der frischen Fläche der künstlichen Unterlippe umgeschlagen und durch sorgfältige und genaue Naht befestigt.

In der letzten Zeit hat auch Hofmann[17] eine Methode angegeben für vollständige Lippenschleimhautumsäumung. Sein Verfahren eignet sich besonders für Visierlappen, die keine Schleimhaut besitzen: er bildet nach vorgenommener Lippenplastik, türflügelartige Schleimhautlappen beiderseits aus der Wangenschleimhaut, die auch die Muskulatur enthalten, mit der Basis nach außen und oben vom Mundwinkel. Der Lappen wird in der Richtung nach medialwärts gedreht und muß so groß sein, daß er zur Umsäumung und Bekleidung der Innenseite der einen Lippenhälfte und noch als Lippenrand dienen kann.

Esser[5] gab eine Methode an, die sich an die Estlandersche anlehnt. Ein großer Vorteil des Esserschen Verfahrens ist der, daß mit dem

spitzdreieckigen, an seiner Basis gestielten Lappen, den er aus der Gegend der Nasolabialfalte nimmt, die Arteria angularis transplantiert wird, die für eine zuverlässige Ernährung sorgt. Auch die Entstellung des Gesichts ist geringer, da die Narbe in der Nasolabialfalte liegt und damit in dieser verschwindet.

Eine neue, noch nicht genug erprobte Methode der Cheiloplastik der Unterlippe ist die von Woloschinow[18] angegebene „Rundstielmethode". Ein beliebig langer, mindestens 4,5 cm breiter Hautstreifen wird von seiner Unterlage abpräpariert, mit Ausnahme seiner Enden. Dieser visierförmige Hautstreifen wird in ein Röhrchen zusammengenäht, die hinterlassene Wunde wird sofort darunter vernäht. Man wartet 15 Tage unter Schonung des Stiels von Druck und Trauma bis die Blutversorgung des Röhrchens vollständig ist. Dann kann man die eigentliche Plastik vornehmen, die in weiten Grenzen variieren kann: 1. Durchschneidung des am weitesten vom Defekt entfernten Stiels und Einpflanzung in den Defekt. Auch aus der Mitte des Stiels können Lappen herausgeschnitten werden. 2. „Das Ende des Stiels kann abgeschnitten, der Länge nach gespalten und so in einen Lappen verwandelt werden." 3. Unterfütterung des Stiels mit Schleimhaut oder Haut. Auch das Einpflanzen von Knochen oder Knorpel ist möglich. 4. Vorbereitung des Stiels auf große Entfernung vom Defekt; er kann „mit Hilfe einiger nacheinanderfolgenden Schritte genähert werden. 5. Der Rest des Stiels kann nach vollbrachter Plastik auf eine andere Stelle übergeführt und dort benützt werden."

Die bisher genannten Methoden der Cheiloplastik sind, mit Ausnahme der Lippenrandumsäumung von v. Langenbeck, die auch für die Oberlippe anwendbar ist, für die Wiederherstellung der verstümmelten Unterlippe angegeben. Die Oberlippe ist weniger häufig als die untere an Prozessen, welche die Lippenverstümmelung zur Folge haben erkrankt; diese Prozesse sind hauptsächlich Karzinom, Noma oder Phlegmone. Von diesen Erkrankungen kommt das Karzinom häufiger an der Unterlippe zur Beobachtung, diese muß also nach Exstirpation der Geschwulst häufiger wieder hergestellt werden. Verletzungen aller Art kommen so oft in der einen wie in der anderen Lippe vor. Am meisten ist aber das Karzinom die Ursache der chirurgischen Eingriffe. Wörner[19] berechnet nach verschiedenen Zusammenstellungen die

Häufigkeit der Lippenkrebse auf 32,4% aller operativ zugänglichen Epithelialkrebse. Bekanntlich ist die Unterlippe der Lieblingsort für die Entstehung der Karzinome. Nach verschiedenen Statistiken von Wörner, Loos,[20] Meiweg,[21] Linzbach[22] und Schmitz[23] erhält man eine Durchschnittszahl von 92,62% für die Häufigkeit der Entstehung des Karzinoms an der Unterlippe im Gegensatz zur Oberlippe. Daher ist es klar, daß die Defekte der Oberlippe wegen ihrer verhältnismäßigen Seltenheit, weniger häufig Gegenstand der Wiederherstellungschirurgie (abgesehen von den Kriegsfällen) sind als die der Unterlippe.

So hat Dieffenbach eine Methode zur Deckung von Oberlippendefekten angegeben,[4] bei welcher ein S-förmiger Schnitt beiderseits der Nasenflügel gemacht wird (siehe Skizze Nr. 6), die Lippen werden vom Oberkiefer abgelöst, beweglich gemacht und medialwärts gezogen gegen die Mediallinie, wo sie genäht werden. Das Verfahren ist hauptsächlich zur Deckung von Nasenschartendefekten anzuwenden. Auch v. Bruns und Sedillof wendeten ähnliche Verfahren an. Die Methode von Mirault ist nur eine Modifikation der von Dieffenbach.

## II.

*Lappensbildung aus der weiteren Umgebung (Ferne).*

Die Wiederherstellung der Lippen, besonders der oberen, mit Lappen aus dem Hals und Temporalgegend ist besonders von Israel (Esser[7]) und Lexer geübt worden. Die Ernährung für die Halslappen ist fast immer unzureichend, deswegen wird diese Methode kaum mehr geübt. Darüber schreibt Hüter folgendes: „Die Halshaut ist aber wegen ihrer dünnen Beschaffenheit zum Ersatz der Lippensubstanz wenig geeignet, zum Schrumpfen geneigt und überdies schlecht ernährt. Man hat diese Methoden mit Recht verlassen." Dagegen hat die Lexersche Methode sehr schöne Erfolge erzielt, besonders da, wo die ganze Oberlippe fehlt und durch einen Temporallappen ersetzt wurde (Kriegsverletzungen). Bei männlichen Patienten erzielt man auch dabei einen Ersatz des Schnurrbartes, der gleichzeitig in der Lage ist, die Narben an den Rändern des transplantierten Lappens zuzudecken.

Die langgestielten Hautlappen aus der Hals-, Stirn- und Temporalgegend haben aber den Nachteil, daß sie unschöne Narben im Gesicht hinterlassen, da der transplantierte, gestielte Lappen sehr lang und breit sein muß, um bis zum Mund ohne Spannung hinreichen zu können. Auch besitzen sie keine Schleimhaut für die nötige Umsäumung der künstlichen Lippe, die, wie wir oben zu erklären versucht haben, für den guten Erfolg der Plastik nötig ist und Schrumpfung des Lappens verhindert. Gleichzeitig gestaltet sich die Ernährung des Lappens schwieriger als bei Ersatzlappen aus der unmittelbaren Umgebung. So schreibt A. Hochenegg:[4] „Bei allen Lippenbildungen gilt es als oberster Grundsatz, das Material aus der nächsten Umgebung zu entnehmen; denn die in früherer Zeit ab und zu versuchten Operationen nach der italienischen und deutschen Methode ergaben sehr schlechte Resultate."

Bockenheimer[24] empfiehlt die langgestielte Lappenmethode zur Lippendeckung dann anzuwenden, wenn Erkrankung der Wange Lappenbildung aus ihr verbieten, oder wenn man Narben an der gesunden Wange vermeiden will. Rosenthal und Esser[6] vertreten auch die Meinung, sich an folgenden Grundsatz zu halten: „Verluste der Unterlippe auf Kosten der Oberlippe und der oberen Wangenhälfte und umgekehrt zu decken," also Lappen aus nächster Umgebung zu nehmen.

Esser versuchte immer die Defekte aus der unmittelbaren Umgebung zu decken, „wobei eine Verwendung gestielter Lappen aus größerer Entfernung möglichst vermieden wurde, nicht nur weil diese Technik eine einfachere und bessere ist, sondern hauptsächlich aus ästhetischen Gründen."

Im nachfolgenden Abschnitt wird gezeigt werden, wie man auf Grund der Versuche und Erfahrungen vergangener Zeiten zu einer Methode gelangt ist, welche nach dem heutigen Stande der Wissenschaft sowohl in funktioneller als auch ästhetischer Hinsicht vorzüglich gute Resultate gezeitigt hat.

## *Lippenwechselplastik nach Abbe.*

Diese ist eine Methode, welche versucht durch einen gestielten, aus der einen Lippe (nach Abbe zuerst aus der Unterlippe allein bei großen Hasenscharten) entnommenen Ersatzhaut-Schleimhautlappen den Substanzverlust der anderen Lippe zu decken; wesentlich ist es, daß hierbei der größte Wert auf die Erhaltung des Mundwinkels gelegt ist, wenn dieser nicht durch die Ursache des Defektes auch zerstört wurde. Diese Methode ist selbstverständlich nur bei den Fällen anzuwenden möglich, wo der Lippendefekt nicht allzu groß ist, das heißt es soll der einen gesunden Lippe genügend Substanz entnommen werden, um den Defekt der anderen decken zu können, ohne daß die gesunde Lippe selbst dadurch wesentlich leidet.

Von Abbe[25] ursprünglich als kosmetische Operation zur Erweiterung bzw. Verbesserung der unschönen und verkürzten Oberlippe infolge einer doppelseitigen Hasenscharten-Operation in der Kindheit angegeben, ist besonders in Deutschland von König,[15] Feßler[26] und Lexer[27] mit dem besten Erfolge angewendet worden bei Lippendefekten, die nach chirurgischen Eingriffen durch Phlegmone usw. entstanden sind. Rost erwähnt das Verfahren in der Kriegschirurgie von Borschard-Schmieden.

Die Operation wurde von Abbe in zwei Sitzungen vorgenommen (vgl. I. Fall Feßler, Seite 19 dieser Arbeit und Skizze Nr. 7). Um die Oberlippe zu verbreitern nahm er aus der Mitte der Unterlippe einen dreieckigen, keilförmigen Hautschleimhautlappen, ließ ihm an dem oberen linken Winkel einen breiten Stiel, durch den die Arteria coronaria in Verbindung mit der Unterlippe verläuft und drehte ihn im Sinne des Uhrzeigers in frontaler Richtung $180^0$ aufwärts; nach Anfrischung der Oberlippennarbe wurde dieser Lappen in den dreieckigen Spalt eingefügt, dort sorgfältig nur an der Lippenrotgrenze eingenäht. Besondere Aufmerksamkeit mußte der Aneinanderpassung und Zusammennähung des Lippenrotes geschenkt werden. Die Wundränder

oben und unten und wundwärts wurden nicht vernäht bis der transplantierte Lappen durchgeschnitten wurde, was am 12. Tage nach der ersten Operation stattgefunden hat. Zur Sicherung des Lappens wurden Entspannungsnähte angelegt. „Die Ernährung des transplantierten Lappens war so vollständig, daß nicht einmal ein Unterschied der Farbe erkennbar blieb." In der Zeit zwischen der ersten und zweiten Sitzung wurde der Patient durch die Nase ernährt (Glasrohrernährung).

Alle die oben erwähnten Verfahren, besonders die von Dieffenbach, Bruns, Estlander und Jaesche, zerstören teilweise oder vollständig den Mundwinkel oder verziehen ihn vollständig von seinem Platze unter Durchschneidung seiner Muskeln und Nerven schief nach unten herum. Dabei muß die Funktion der Lippen und das Aussehen des Patienten beträchtlich leiden. Oft ist ein vollständiger Schluß der Lippen unmöglich, und der Patient leidet auch unter dem fortwährenden Ausfließen des Speichels aus dem Mund während der Arbeit, des Schlafes, des Essens und des Sprechens. Die Innervation und Muskeltätigkeit des Mundwinkels ist unersetzbar. König schreibt: „Der Mundwinkel gehört zu jenen feinen Bildungen, welche wir mit den schönsten Verfahren der Natur nie ganz nachmachen können." Und legt damit besonderen Wert auf die Erhaltung des Mundwinkels für die Form und Bewegung des Mundes.

Feßler legt ebenfalls den größten Wert auf die Erhaltung des Mundwinkels, auch wenn nur ein Rest von ihm bleiben kann. Er schreibt: „Nach der Lippenwechselplastik (so wurde die Methode vom Autor zuerst genannt), auch wenn nur ein Rest vom Mundwinkel erhalten geblieben ist, wird die neue geformte Lippe durch die hier inserierenden Muskeln bald wieder wie vor der Operation in Bewegung gesetzt, erhält aber wieder die vollkommene Beweglichkeit wie früher, hängt nicht als schlaffer Vorhang vor der Mundöffnung wie der Lappen nach Dieffenbach herab." Auch König schreibt darüber folgendes: „Auch wenn die Exstirpation der betreffenden Lippenhälfte ganz, bis zum Winkel notwendig war, wird die Funktion doch noch besser wie bei den anderen Methoden."

Die Erhaltung des Mundwinkels ohne Verziehung muß also dann, wo es nur möglich ist, erzielt werden. Dies hat zuerst Abbe erkannt und nach ihm König und Feßler.

Wie oben geschildert wurde, hat Abbe sein Verfahren nur für die Besserung und Erweiterung der Oberlippe nach Hasenscharten-Operationen angegeben. Darum ist es das Verdienst Königs, das Verfahren zur Deckung von anderen Defekten der Oberlippe zuerst angewendet zu haben. Er hat vier sehr lehrreiche Fälle, von ihm selbst operiert,[15] veröffentlicht, die hier kurz erwähnt werden müssen:

I. Fall. 63-jähriger Mann. Postoperativer Defekt der linken Oberlippe bis hinein in die Nase, als Folge einer 6 Wochen vorher gemachten Exstirpation eines Kankroids. Mißlungene Pistolengriffplastik. Nach der Wundreinigung reicht der Defekt bis in die Nase. 3 Millimeter Lippenrot am Mundwinkel. Unter Lokalästhesie wurde die erste Operation am 17. 2. 19 vorgenommen. Vorgang der Operation wie bei Abbe. Sofortige Naht der Kinnhaut. Feststellender Verband. Röhrchenernährung.

1. 3. 19. Durchtrennung des Stiels (nach 12 Tagen).

7. 4. 19. Kleine Nachoperation infolge leichter Entzündung. Gute Heilung.

II. Fall: Kriegsbeschädigter. Schwere narbige Verheilung eines linksseitigen Oberlippendefekts infolge Inf.-Gew.-Schußverletzung (8. 4. 18) des Gesichts.

18. 12. 18 Aufnahme. Hoch an der linken Oberlippenhälfte schwere narbige Umrandung. Verziehung der linken Nasenöffnung in die Narbe.

26. 3. 19 erste Operation unter Lokalanästhesie. Der viereckige Defekt reicht bis an das Nasenloch. Am linken Mundwinkel ist noch ein Stückchen Lippenrot geblieben. Vorgang der Operation wie bei dem ersten Fall. Ersatzlappen 1 cm entfernt vom Mundwinkel genommen. Vernähung der Kinnhaut.

8. 4. 19. Trennung des gestielten Lappens (am 13. Tage).

3. 5. 19. Kleine kosmetische Korrektion. Vollkommene Heilung.

III. Fall: M. E., 77 Jahre. Karzinom der linken Oberlippenhälfte. Zehnpfennigstückgroße Ulceration. Infiltration: von der Mitte des Nasenlochs bis zum Lippenrot. Die Breite ebenso groß.

Am 16. 5. 19 wurde das Karzinom exstirpiert in Lokalanästhesie. Das herausgeschnittene Stück war 3 bis 5 cm lang. Am linken Mundwinkel noch ein Stückchen Lippenrot vorhanden. Lappenbildung und Annähung. Nach 10 Tagen Durchtrennung des Stiels. Wegen des etwas

zu groß genommenen Ersatzlappens ist ein kleiner Wulst neben der Naht geblieben. Sonst gute Heilung.

IV. Fall: Durch A.-G. (4. 10. 18) Verletzung des Gesichts. Am 7. 3. 19 Nasen- und Stirnplastik. Es bleibt, neben einem durch Nekrose bedingten Defekt des rechten Nasenflügels, eine schwere Narbenkontraktur der linken Oberlippenhälfte nach der Nase zu. Schließen der linken Mundspalte unmöglich, da Oberlippe zu kurz.

26. 6. 19. Herausschneidung der vernarbten Partie der linken Oberlippenhälfte. Erweiterung des Defektrandes bis zum Munde. Lappenbildung aus der Unterlippe, 1 cm vom Mundwinkel entfernt. Rechte Arteria coronaria in dem Stiel des Lappens enthalten. Sorgfältigste Annähung des Stiels. Sofortige Vernähung der Kinnhaut.

4. 7. 19 (am 8. Tage) Abtrennen und Rückverpflanzen des Stiels. Gute Heilung der Oberlippe. Das Schließen der linken Mundhälfte ist gut möglich. Der Verlust des Unterlippenlappens nicht bemerkbar.

Die in jeder Hinsicht mit so gutem Resultate angewendete Methode hat König zu folgenden Worten veranlaßt: „Wer einmal dieses Verfahren bei einem jungen, häßlich entstellten Menschen ausgeführt hat, wird über den schönen Erfolg überrascht sein. Ohne jede neue Entstellung oder Verzerrung wird hier ein sehr unschöner Defekt beseitigt." Auch Lexer schreibt folgendes[27]: „Der Erfolg des Verfahrens, das Abbe, nach ihm auch Neuber, als Nachoperation bei Hasenscharten angegeben haben, ist nach meiner Erfahrung, wenn man den Keil nicht zu schmal nimmt, ganz ausgezeichnet."

Nach Königs Meinung übertrifft das Abbesche Verfahren alle anderen Methoden „in kosmetischer und funktioneller Hinsicht", beim Aufbau verstümmelter Oberlippen. Er hat durch seine Arbeiten weitere Möglichkeiten geschaffen für die Anwendung des Verfahrens. Merkwürdigerweise haben Königs Arbeiten wenig Anklang gefunden, man findet kaum in der Literatur etwas darüber. Nur mein hochverehrter Lehrer, Herr Professor Feßler, hat in der „Deutschen Zeitschrift für Chirurgie" einen sehr lehrreichen und interessanten Fall, von ihm selbst operiert, beschrieben, der eine neuere wichtige Möglichkeit der Anwendung des Abbeschen Verfahrens darstellt und zum ersten Mal veröffentlicht wird: Bildung des gestielten Lappens aus der linken Oberlippe zur Deckung eines Defektes der linken Unterlippenhälfte,

die durch eine gangräneszierende Phlegmone bis zirka 3 bis 4 mm entfernt vom Mundwinkel verloren gegangen war; an ihrer Stelle hatte sich eine narbige Schrumpfung gebildet, wodurch der Patient unter Verziehung des Mundwinkels aus der narbigen Rinne immer beim Essen und Sprechen Speichel verlor. Auch konnte der Mund weder fest geschlossen, noch ganz geöffnet werden wegen der narbig geschrumpften Verwachsung mit dem Alveolarfortsatz. Auf Grund von Königs Empfehlungen des Abbeschen Verfahrens auf dem bayerischen Chirurgentag 1920 hat Feßler es in diesem Fall und mit dem besten Erfolg angewendet.

Am 10. 6. 21 „wurde in Lokalanästhesie diese Narbe der Länge nach wagrecht in frontaler Richtung gespalten, vom Kiefer nach unten abgelöst gegen das Foramen mentale derselben Seite hin, auch die Ecke gegen die linke Oberlippe hin parallel zur äußeren Haut aufgeklappt (nicht durch Abschneidung angefrischt).

In diese frischen Wundspalten kam der ziemlich große Stiellappen aus der linken Oberlippe zu liegen, wurde dort durch einige Nähte festgehalten, die Lippenrotgrenze aber sehr genau vernäht. Nach 12 Tagen folgte flächenhafte Anfrischung durch scharfes Abtragen sämtlicher Granulationen, Durchtrennung des Stiels in horizontaler Richtung, genaue Herstellung des Lippenrotsaumes an Ober- und Unterlippe. Inzwischen Röhrenernährung durch die rechte mit Schleimhaut umrandete Mundhälfte.

Der in den Unterlippendefekt eingefügte Oberlippenlappen war absichtlich groß gewählt, um den Mundwinkel recht hoch hinaufstützen zu können. Zur Erleichterung dieser Stütze wurde der angefrischte Defekt im unteren äußeren Winkel durch einen schief gegen das Foramen mentale nach abwärts gerichteten, 3 cm langen Schnitt noch weiter lappenförmig vom Knochen abgelöst und in diese Wundnische der Oberlippenlappen unter den Mundwinkel hineingeschoben, dort vernäht. Schon nach der ersten Operation floß kein Speichel mehr ab.

Nach primärer Heilung erfolgte vollkommene Wiederherstellung. Speichel konnte wieder gut im Munde behalten werden. Nahrungsaufnahme, Sprache, Mienenspiel waren vollkommen wie früher, fast keine Narbenentstellung."

Derselbe Patient (Bahnstations-Beamter) ist mir am 19. 12. 27 vorgestellt worden. Ist 60 Jahre alt und steht noch im Dienst. Von der Operation an der linken Unterlippenhälfte sieht man nur auf der Haut eine kleine halbringförmige oberflächliche Narbe. Der Mundwinkel ist vollkommen erhalten. Das Lippenrot ebenfalls vollkommen hergestellt, keine Narbe oder Einkerbung ist dort zu bemerken. Der Mund besitzt seine normale Form; keine Verschiebung, auch nicht beim Aufmachen des Mundes, Lachen oder Sprechen ist ein Mangel zu beobachten. Der Speichel kann sehr gut im Munde behalten werden. Der Patient bemerkt keine Spannung und keine Behinderung, ist sehr zufrieden mit der Operation.

Einen zweiten Patienten, G. R., 45 Jahre alter Bahnarbeiter, hat Feßler am 29. Juli 1927 operiert. Vor dem Krieg hat Patient nur wenige Zigarren geraucht. Seit der Kriegszeit jedoch ist er zum Pfeifenrauchen übergegangen, bis er infolge einer geschwürigen Geschwulstbildung an der Unterlippe die Pfeife im Munde nicht mehr halten konnte. In der Mitte der Unterlippe und im Übergangsteil der Schleimhaut zur Haut ist eine rundliche $1^1/_2$ bis 2 cm lange, 1 cm breite Neubildung, die sich über die Oberfläche blumenkohlähnlich 5 mm erhebt. Bei Berührung fühlt sie sich hart an. Die umgebene Haut und Schleimhaut ist infiltriert. Besonders nach der linken Lippenhälfte zu geht die Infiltration in eine zweite erbsengroße Neubildung über, die sich 1 bis 2 mm über die Oberfläche erhebt. Die Oberfläche beider Neubildungen ist ulcerös. Keine Lymphdrüsen-Metastasen unter dem Kinn, am Halse seitlich, sind zu fühlen.

Exstirpation unter Lokalanästhesie. (Siehe Skizze Nummer 7.) Mit Hinterlassung eines viereckigen, zirka 4 bis 5 cm langen Defekts (I), dessen lateraler Rand 1 cm vom linken Mundwinkel entfernt ist, wurde die Neubildung ringsum 1 cm von der Infiltration im Gesunden entfernt und die Blutung durch beiderseitigen Druck auf die A. labialis inf. unter den Mundwinkeln zum Stillstand gebracht. Der gestielte Ersatzlappen wurde aus der linken Oberlippenhälfte entnommen, in frontaler Richtung im Sinne des Uhrzeigers um seinen Stiel zu $180^0$ gedreht und in den viereckigen Unterlippendefekt nur an den Rändern eingenäht (II). Besonderen Wert wurde auf die Aneinanderpassung und Zusammennähung des Lippenrots gelegt. Die übriggebliebenen Wundränder, oben

wie unten, wurden offen gelassen. Der Verband wurde derart angelegt, daß dem Patienten das Öffnen des Mundes nur zur flüssigen Ernährung gestattet wurde, und jede Spannung des eingenähten Lappens

G. R., aufgenommen am 11. XI. 1927. (67 Tage nach der II. Operation.)

vermieden wurde. Die Ernährung in der Zeit von der ersten bis zur zweiten Operation geschah mittels Röhrchen durch die rechte Mundhälfte ohne jede Schwierigkeit. Die Durchtrennung des Stiels wurde am 5. 8. 27 unter Äthernarkose — da der Patient sehr ängstlich war —

also schon am 7. Tage, vorgenommen. Die freie obere Lippensaumwunde, die von der ersten Operation noch offen war, wurde angefrischt und sorgfältigst mit dem oberen Lippensaumteil des durchtrennten Stiels vernäht, ebenso die übrige Hautwunde der Oberlippe (III—IV). In der Unterlippe ist ebenfalls der Rest des Stiels in die offen gehaltene Wunde eingefügt und sorgfältig genäht worden, so, daß das Lippenrot des ehemals gestielten Lappens genau mit dem Lippenrot des unteren linken Mundwinkelschenkels zusammen kam. Vierzehn Tage lang nach der zweiten und letzten Sitzung ist der Patient wieder durch das Röhrchen ernährt worden, um alle stärkeren Lippenbewegungen noch zu vermeiden.

Der mikroskopische Bau des herausgeschnittenen Plattenepithelkrebses ist folgender (Präparat I, Längsschnitt): von links nach rechts des Präparates geht das normale Plattenepithel ziemlich schnell in das pathologische über. Hier zeigen die Epithelien ausgedehnte Verhornung, die sich zum Teil von da aus in die Zapfen fortsetzt; diese zeigen zahlreiche Verzweigungen, welche tief in die Drüsen und Muskulatur hineindringen. Die zellige Infiltration ist sehr zahlreich, dicht und allgemein, besonders aber in der Umgebung der Zapfen. Fünf bis sechs Einsenkungen, sowie zahlreiche Zerfallserscheinungen an der Oberfläche, entstanden durch die verhornten und zerfallenen Epithelien, sind in der blumenkohlähnlichen Neubildung zu beobachten. Die für das Kankroid so charakteristischen Stachelzellen mit ihren Interzellularbrücken sind überall zu sehen. Das ganze Feld ist von den für das Kankroid so sehr eigentümlichen Schichtungskugeln, den sogenannten Hornperlen bedeckt.

Bis heute am 15. 1. 28 hat die Operation die besten Resultate gezeitigt. Der transplantierte Lappen ist vollkommen eingeheilt. Nur am oberen Ende der Oberlippennarbe, links des Nasenflügels, ist ein kleiner erbsengroßer Wulst zurückgeblieben, der später entfernt wird — wahrscheinlich entstanden durch den links des Nasenflügels sehr bogenförmig und lang gemachten Oberlippenschnitt — (siehe König, III. Fall, S. 17 dieser Arbeit). Auch ist hier eine Neigung zur Warzenbildung festzustellen, in Form einer kleinen, oben außen am Jochbogen gelegenen, schon vor der Operation dagewesenen Warze.

Der Mundwinkel ist vollständig erhalten geblieben, man bemerkt keinerlei Verlagerung oder Verzerrung desselben infolge der Operation. Die Funktion der Lippen bzw. des Mundes ist vorzüglich. Der Lippenrotsaum ist an der Unterlippe in einer geraden Linie ohne narbige Einziehung und ohne bemerkbare Narbe vollkommen wiederhergestellt. Der Patient kann ausgezeichnet essen und sprechen, ohne daß der Speichel nach außen fließt. Auch ist weder eine Verschiebung noch eine Spannung an der operierten Seite zu beobachten. Die Mimik und Form des Mundes hat in keiner Weise gelitten.

Besonderen Wert muß man, nach den Erfahrungen von König und Feßler, auf die Größe des zu transplantierenden Lappens legen, da dieser immer größer als der zu deckende Defekt sein muß. Daraus geht hervor, daß das Abbesche Verfahren nur in diesen Fällen anwendbar ist, in welchen der zur Deckung des Defekts benötigte Lappen nicht allzu groß sein muß, weil sonst dadurch wiederum eine Entstellung der anderen Lippe verursacht würde.

Beachten muß man ferner, daß die ernährende Arterie in dem gestielten Lappen enthalten ist.

Die Zeitdauer von der ersten Operation an bis zur Durchtrennung des Stiels, bemessen die Autoren verschieden. Abbe hat den Stiel am 12. Tage durchtrennt. König, im I. und II. Falle, ebenfalls am 12. Tage, im III. Fall am 10. Tage und im IV. Fall am 8. Tage. Feßler hat in dem ersten Fall den Stiel am 12. Tage, im zweiten am 7. Tage durchtrennt. Besser ist es jedenfalls mehr als 7 Tage zu warten, da in dem II. Falle Feßlers nach der zweiten Operation einige Tage etwas Sorge bestand, ob nicht das implantierte Stück durch eine kleine Randgangraene sich doch wieder ablösen könnte.

Wie schon oben erwähnt wurde, ist für Königs Erfahrungen auch das Verfahren mit bestem Erfolg anzuwenden, da, wo der Defekt bis zum Mundwinkel reicht, bzw. nur ein Schenkel desselben erhalten ist. Darüber schreibt er[15]: „Da die Gesamtheit der in ihrer Nervenversorgung unbeeinträchtigten Muskeln voll imstande ist, auch das neu eingesetzte Ersatzstück in Bewegung zu setzen, so ist ein wirklicher Aufbau der Oberlippe (bzw. der unteren) in einer Vollendung erzielt, an die keine andere Methode heranreichen kann.

Weniger vollkommen wird das Ergebnis, wenn der Lippendefekt bis zum Mundwinkel ging. Aber auch dann wird durch unser Verfahren schon viel erreicht, weil wir wenigstens den einen Schenkel des Winkels erhalten, und nicht, wie die Estlandersche Operation, auch diesen opfern."

Die vorliegende Arbeit soll zeigen, wie man durch jahrhundertelange Erfahrung zu einem Ergebnis gelangt ist, das in seinem Indikationsgebiet die schönsten Erfolge zu verzeichnen hat, in technischer wie ästhetischer Hinsicht. Dazu gehört aber nicht allein, wie schon oben erwähnt, die für einen Chirurgen erforderliche sorgsamste Technik mit sehr scharfen Schnitten und aseptischer Wundbehandlung, sondern er muß auch Schönheitssinn und ästhetisches Empfinden wie ein Künstler sein eigen nennen.

„Sicher ist es, daß nicht jeder auch noch so bedeutende Chirurg zur Ausführung von Gesichtsplastiken sich eignet, wenn ihm die plastischen Schönheitsbegriffe und noch andere Erfordernisse, wie eine reiche Erfindungsgabe, sowie ein mathematischer und ökonomischer Begriff fehlen." (Esser.[6])

An dieser Stelle sei mir gestattet, meinem hochverehrten Lehrer

Herrn Professor Dr. J. Feßler,

für die liebenswürdige Überlassung dieser Arbeit meinen ergebensten Dank auszusprechen.

*Skizze Nr. 1.*

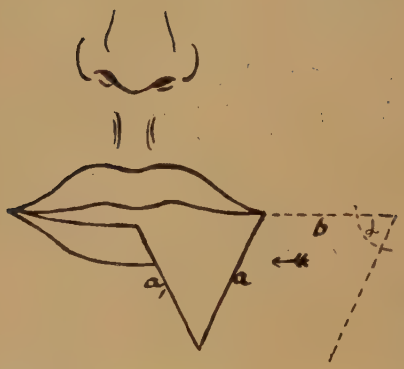


..... = Schnittlinie.
a = Medialer Rand des Lappens.
a, = Medialer Rand des Defektes.
b = Oberer Rand des Lappens.

Nach Umschneidung des Lappens wird a mit a, vereinigt; den zurückbleibenden Defekt verkleinert man durch Zusammenziehung seines äussersten Winkels (L).

Dieffenbach. Nach Lexer. Allg. Chir. Bd. I. Fig. 67. S. 132.

*Skizze Nr. 2.*

..... = Schnittlinie. A und B = Schleimhaut. Lappen aus der Wange. Schleimhaut die für die Lippenumsäumung zurückbleiben.

Dieffenbach-Jaesche.
Nach Garré und Borchard. Lehrbuch der Chirurgie.

*Skizze Nr. 3.*

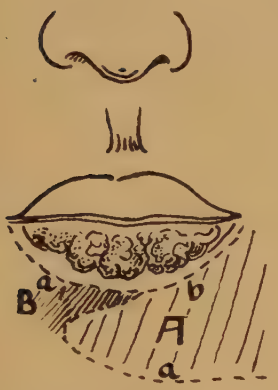


v. Langenbeck.
(König. Lehrbuch d. Chir.)

*Skizze Nr. 4.*

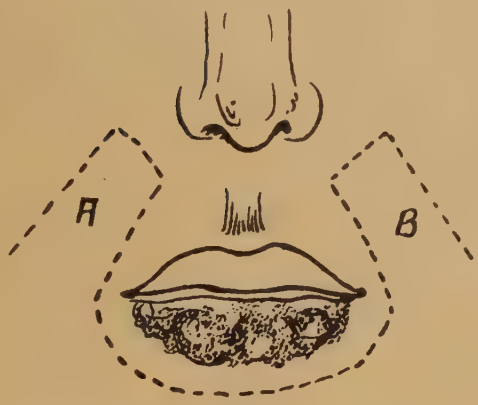


v. Bruns.
(König. Lehrbuch der Chirurgie.)

*Skizze Nr. 5.*

Estlander.

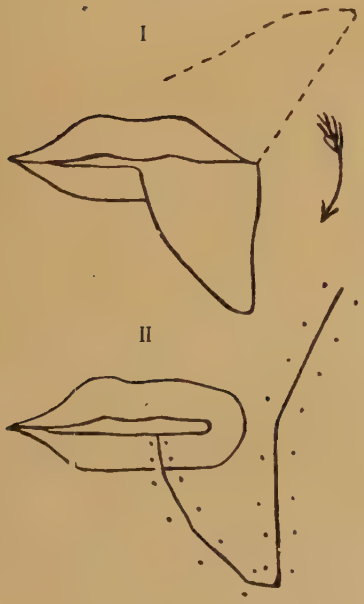


*Skizze Nr. 6.*

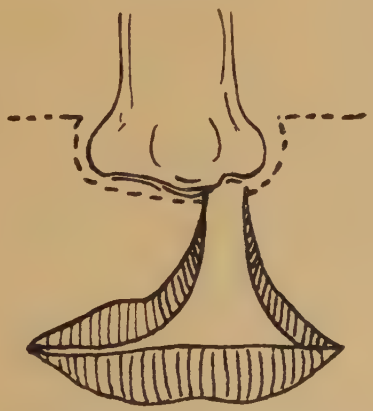

Oberlippenplastik für Nasenscharten.
Dieffenbach.
(Hueter. Lehrbuch der Chirurgie.)

*Skizze Nr. 7.*

Lippenwechselplastik aus der linken Oberlippenhälfte nach Abbe.

I.

Zurückgebliebener Defekt nach der Entfernung des Geschwürs.

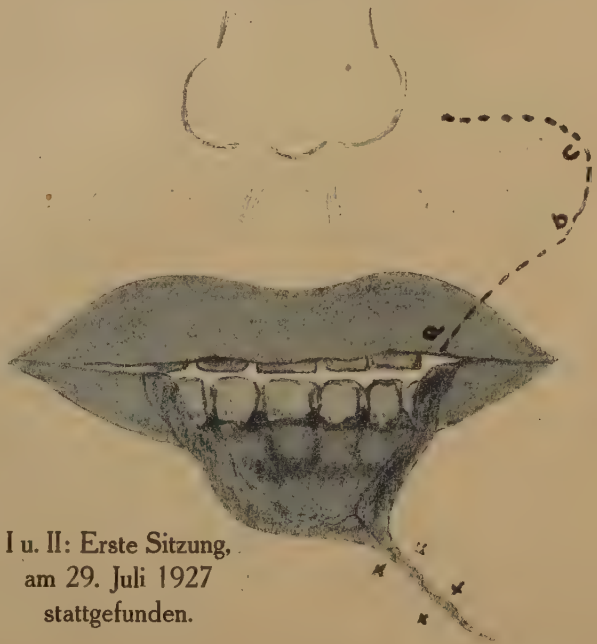

II

Einnähen des gestielten Oberlippenlappens in den Defekt der Unterlippe.

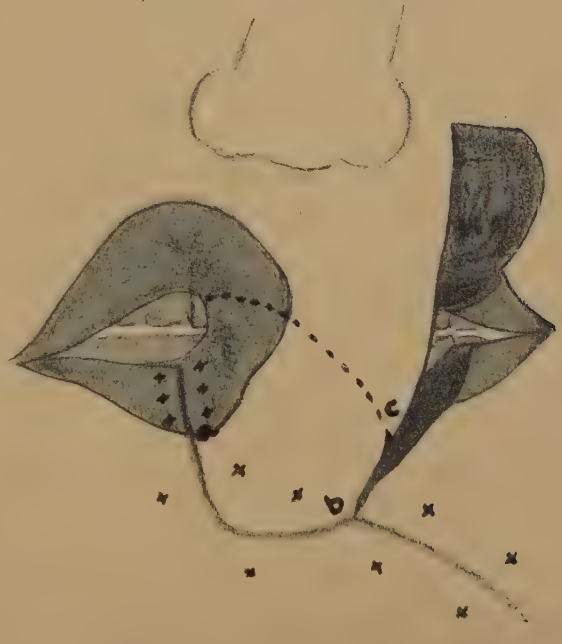

I u. II: Erste Sitzung, am 29. Juli 1927 stattgefunden.

..... = Schnittlinie. + + + = Nähte.

III

Durchtrennung des Stiels an der Schnittlinie.

Am
5. August
1927:
Zweite
Sitzung.

IV

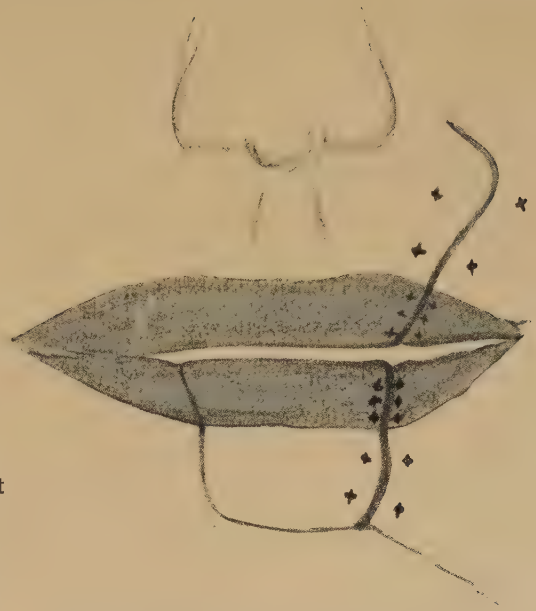

Deckung des Defektes der Oberlippe
und Wiederherstellung des Lippensaumes
oben und unten.

# Literatur.


1. Zeis, Eduard, Literatur und Geschichte der plastischen Chirurgie, 1863.
2. Lexer, E., Allg. Chirurgie, Bd. I, S. 133.
2a. Lexer, E., Handbuch d. prakt. Chir. von Bergmann u. v. Bruns, Bd. I, S. 559.
3. Petersen, W., Über die künstliche Lippenbildung. Diss. Würzburg 1845, S. 32.
4. Realenzyklopädie der gesamten Heilkunde, Bd. III, S. 180.
5. Rosenthal, W., Kriegsverletzungen des Gesichts. Die einzelnen plastisch. Methoden. Ergebn. der Chir. 1918.
6. Esser, J. F. S., Bruns' Beiträge, Bd. 103, H. IV, S. 519.
7. Esser, J. F. S., Mund-Lippenplastik aus der Nasolabialgegend. Bruns' Beiträge zur klin. Chir., Bd. 105, H. IV, S. 545.
8. Imbert, G., Du Pont muqueaux, Rev. de chir., Paris 1889, IXa.
9. Maas, Ein Beitrag zur Cheiloplastik. Deutsche Ztschr. für Chir. 1878, Bd. X, H. I u. II, S. 185.
10. Lexer, E., Chirurgische Operationslehre v. Bier-Braun-Kümmell 1917, Cheiloplastik, Bd. I, S. 395.
11. Szymenowsky und Uhde, Handb. d. pr. Chir., I. Teil, S. 255.
12. Zuckerkrandl-Seifert, Chir. Operationslehre, S. 202.
13. v. Bruns, Die chirurg. Path. u. Therapie des Kau- und Geschmacksorgans, Bd. I, S. 779, Tübingen 1859.
14. Estlander, Eine Methode aus der einen Lippe Substanzverluste der anderen zu ersetzen. Arch. f. klin. Chir. 1872, Bd. XIV—III, S. 622.
15. König, F., Wiederherstellung der verstümmelten Oberlippe. Arch. f. klin. Chirurgie, Bd. 112, H. 3 u. 4.
16. af. Schulten, Eine Methode, um Defekte der einen Lippe mit einem brückenförmigen Lappen aus der anderen zu decken. Deutsche Ztschr. d. Chir. 1894, Bd. 39, H. 1 u. 2, S. 97.
17. Hofmann, M., Ersatz der Lippenschleimhaut bei Visierlappenbildungen nach totalem Unterlippendefekt. Zentralorgan f. d. ges. Chir. u. ihre Grenzgebiete, Bd. XXX, H. 2, S. 85.
18. Woloschinow, W., Plastik der Unterlippe nach der Rundstielmethode. Zentralorgan f. d. ges. Chir. u. ihre Grenzgebiete, Bd. XXXII, H. 2, S. 86.
19. Wörner, Über Endresultate der Operationen des Lippenkrebses. v. Bruns' Beiträge II.
20. Loos, Zur Statistik des Lippenkrebses. v. Bruns' Beiträge XXVII.
21. Meiweg, Inaug.-Diss., Bonn 1887.

22. Linzbach, Ein Beitrag zur Statistik des Lippen-Carcinoms. Inaug.-Diss., Bonn 1907.
23. Schmitz, Über d. Operationserfolge bei Lippen Carcinom. Inaug.-Diss., München 1908.
24. Bockenheimer, Ph., Plastische Operationen. Operationen an der Oberlippe. Handb. d. spez. Chir. d. Ohres und oberen Luftwege, S. 330.
25. Abbe, R., A new plastic operation for the relief of deformity due to double harelip. med. record. 1898 April. Zentralbl. f. Chir., Nr. 32, Jahrg. 1899, S. 844.
26. Feßler, G., Über die Lippenwechselplastik am Mundwinkel. Deutsche Ztschr. f. Chir., Bd. 172.
27. Lexer, E., Handb. d. prakt. Chir., Garré-Küttner-Lexer 1921, Abschn. IV, S. 718.

# Lebenslauf.

Am 10. April 1903 wurde ich als Sohn des Kaufmanns Macedonio Blanco und seiner Gemahlin Dolores, geb. Cervantes, zu San José, Costa Rica, geboren. Meinen Schulunterricht genoß ich am Liceo de Costa Rica und erhielt im Dezember 1921 dort das Zeugnis der Reife. Vom März bis Ende Juni 1922 hörte ich Vorlesungen im pharmazeutischen Institut zu San José. Im Juli 1922 kam ich nach Leipzig, wo ich während des Winter-Semesters 1922/23 und Sommer-Semesters 1923 studierte. Zum Winter-Semester 1923/24 ging ich nach Jena und studierte daselbst bis Ende des Sommer-Semesters 1925. In der letztgenannten Zeit bestand ich die ärztliche Vorprüfung. Daraufhin ging ich nach München und besuchte die einschlägigen Vorlesungen, Kliniken und Kurse.